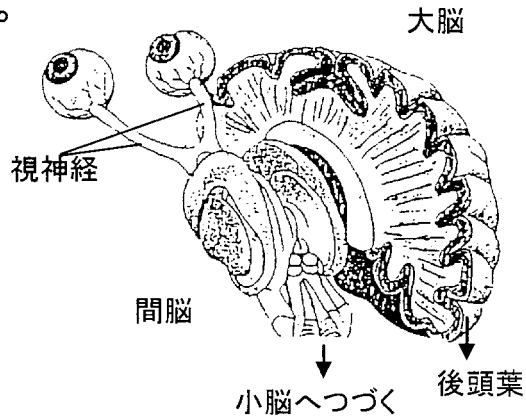


「眼底検査」って何を見ているのか？

眼底とは網膜の血管の状態をみています。
なぜこの網膜の血管の状態をみるのか？


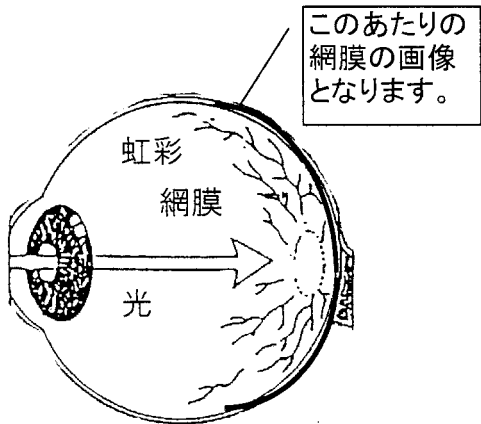
網膜の血管は脳の血管からの枝分れですから、脳の血管の状態を推測できる、外部から見える唯一のところ



健診結果では次のように記号で表します。

分類	進行度	0	I	II a	II b	III	IV	
キースワグナー分類			動脈の狭窄と硬化が軽度	動脈の狭窄が著明	出血・白斑 (血管が破れて血液成分が網膜に染み出る)	綿花状白斑 (血管が固まってできた網膜のしみ)	乳頭浮腫	
シェイエ分類	進行度	0	1	2	3	4		
	高血圧性変化 (H)		動脈狭細	動脈口径不同	出血・白斑			
	動脈硬化性変化 (S)	反射亢進		軽度	著明	銅線動脈	銀線動脈	
		交差現象		軽度	著明	高度		

KW0とかKW1、H0S0とかH1S1って
どんな意味があるのか？
パチッととる眼底写真はどこをとっているのか？



「黄斑」: 網膜の中心にあって、光の色に反応する細胞がなっている。色を分けたり、文字を読んだり視力の最も大切なところ。
「中心窩」: 黄斑の中心部。視力の最も敏感なところ
「視神経乳頭」: 視神経が集まっているところ

眼底検査は次のような基準で判定されます。(医師の仕事です)

- 例として、
- ① 動脈狭窄～せまく、細くなって血管の太さが不同
 - ② 血管のねじれ
 - ③ 動脈反射～反射線の幅、輝きの増大、血管壁の混濁
 - ④ 交叉現象～動脈と血管の交叉、血管の先細り
 - ⑤ 蛇行現象

教材No. 参考資料A-1

【教材のねらい】

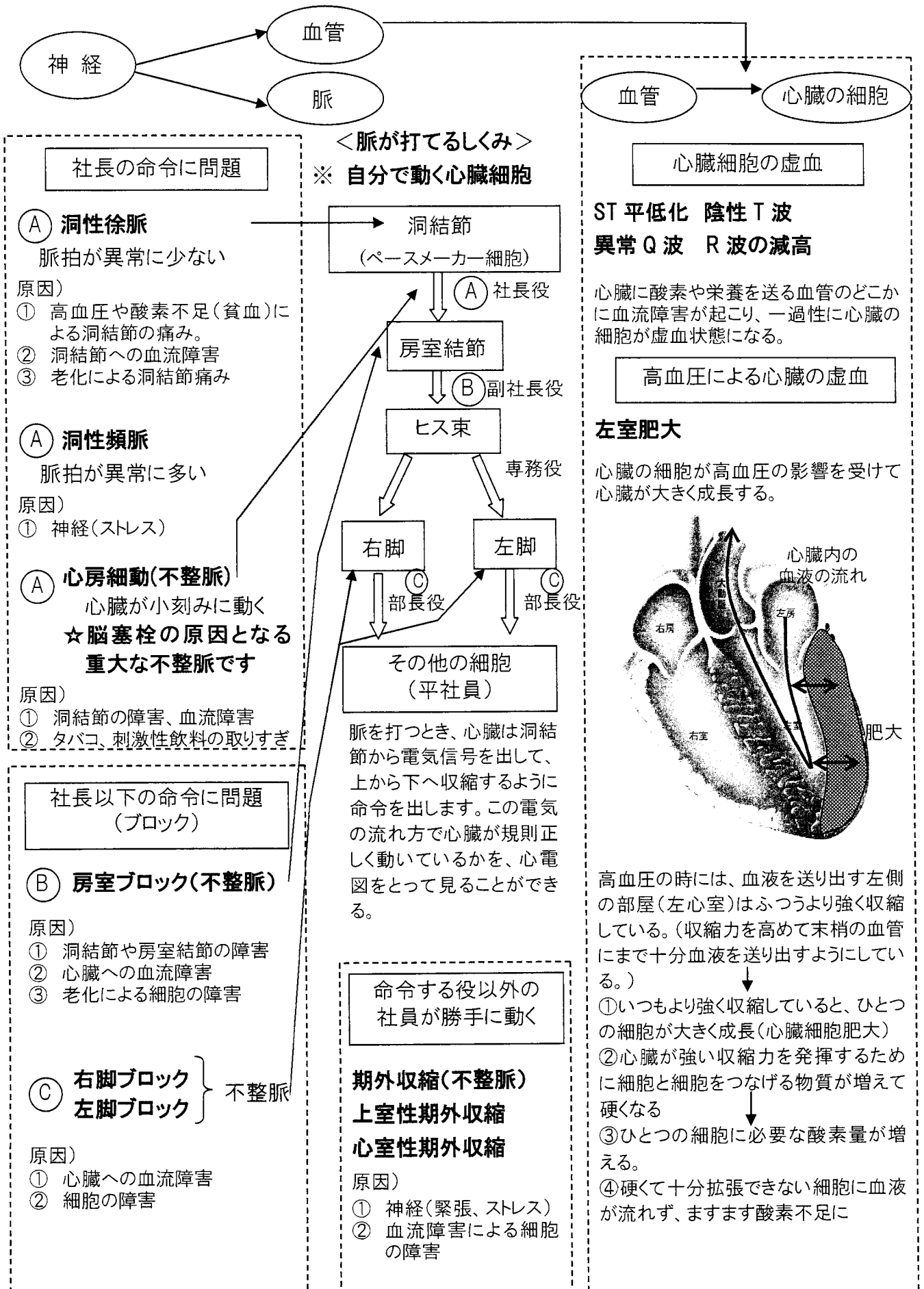
・臓器障害を表す指標となる眼底検査結果を確認して、予防の緊急性を認識してもらおう。血管障害の1つの指標となる眼底検査結果について、高血圧性変化や動脈硬化性変化がどの程度進んでいるかを確認する。

【資料の使い方】

・眼底検査の対象となる人に渡し、自分の眼底検査結果と併せて進行度を確認する。

心電図検査の対象となった方へ

心電図の読み取り～自分の心電図所見があらわす「脈」と「血管」を見る



教材No. 参考資料A-2

【教材のねらい】

・臓器障害を表す指標となる心電図検査結果を確認して、予防の緊急性を認識してもらう。血管障害の1つの指標となる心電図検査結果について、心臓でどこが障害されているかを確認する。

【資料の使い方】

・心電図検査の対象となる人に渡し、自分の心電図検査所見と併せて確認する。